

# Stammzelltransplantat bei schweren Verätzungen

## Erste klinische Erfahrungen mit dem Holoclar

Mit Holoclar steht die erste und einzige von der Europäischen Arzneimittelagentur zugelassene Stammzelltherapie zur Behandlung der Limbusstammzellinsuffizienz aufgrund von Verbrennungen oder Verätzungen des Auges zur Verfügung. Um solche Transplantationen vorzunehmen, bedarf es einer Zulassung der entnehmenden Klinik im Rahmen des Herstellungsprozesses eines Arzneimittels. An der Augenklinik Köln-Merheim wurden von 2017 bis 2018 fünf Patienten rekrutiert, bei denen eine homologe Limbusstammzell-expansion und -transplantation große Aussicht auf Erfolg hatte. Prof. Dr. Dr. h.c. Norbert Schrage, Gabriele Edelmann, Dr. Vanessa Veyhe, Dr. Gregor Schaaf und Nicola Todorovic (Köln) erläutern das Verfahren und stellen erste klinische Erfahrungen mit dem Holoclar-Transplantat dar.

Schwere Augenverätzungen hinterlassen auf der Oberfläche typischerweise zunächst einen Schaden an den Hornhautepithelien und am Hornhautstroma. Bei sehr schweren Verätzungen werden die tiefen Strukturen der Hornhaut zerstört. In diesem Rahmen erfolgt dann auch eine Zerstörung des Limbus corneae. Dort geschützt in den Vogtschen Krypten liegen die Stammzellen des Hornhautepithels. Mit der Zerstörung dieser Stammzellen wird die Regeneration der Hornhaut und die Wiederherstellung der Augenoberfläche so nachhaltig gestört, dass eine Rehabilitation der Sehkraft der Augen trotz funktionierender Netzhaut, klarer Linse oder Kunstlinse und Regulation des Augendruckes häufig nicht erreicht wird. In manchen Fällen bieten Keratoprothesen Abhilfe. Physiologischer ist die Wiederherstellung der Augenoberfläche durch Hornhautepithel. Daher haben in den vergangenen 20 Jahren viele Arbeitsgruppen versucht, mittels homologer oder autologer Transplantation von Stammzellen eine Regeneration der Oberfläche zu erreichen und die sonst typischerweise einsetzende Konjunktivalisation und Pannusbildung auf der Hornhaut zu verhindern.

Ausgehend von teilweise erfolgreichen Versuchen zur autologen Stammzelltransplantation vom Spender, mit der notwendigen Immunsuppression und den typischen Degenerationen der Stammzellen nach ein bis zwei Jahren (Maruyama et al. 2006), wurden Konzepte zur Stammzelltransplantation vom gesunden Partnerauge bei den einseitig schwerverätzten Patienten versucht. Diese Operationen sind von Patientenseite her äußerst schwierig, da das gesunde, „verbliebene“, gut sehende Auge chirurgisch in seiner Regenerationsfunktion angegangen wird. Solche Diskussionen

haben in unserer Klinik häufig damit geendet, dass der Patient sich für den unberührten Erhalt seines gesunden Auges entschieden hat. Auch sind die Ergebnisse der zuerst von Kenyon und Tseng (1989) und dann von anderen Arbeitsgruppen veröffentlichten Arbeiten nicht so gut, dass man einem Patienten diese Methode nicht ohne Sorge empfehlen könnte. Auch wenn es zwischenzeitlich so erschien, als sei die Kombination von Amnion mit solchen homologen Transplantaten erfolgreicher, so haben alle Forscher auf diesem Gebiet weiter an der Stammzell-expansion gearbeitet, da sie das klinische Problem auf diese Weise nicht als gelöst ansahen.

## Limbusstammzell-expansion

Damit rücken für solche Patienten mit kleinen Limbusstammzellresten im Bereich eines Auges die Möglichkeiten der spezifischen Zellkultur von adulten Stammzellen aus dem Limbusbereich in den Fokus. Mit dieser Methode lassen sich wenige Stammzellen erneut vermehren und damit die bei den betreffenden Patienten höchst knappe Zellzahl wieder in einen physiologischen Bereich zurückbringen. Ferner verspricht das Verfahren homologe Zellen und somit keine Abstoßungsreaktionen im Bereich des Hornhautepithels. Arbeitsgruppen um Meller et al. (2002), Haagdoorens et al. (2016) und nicht zuletzt um Sacchetti et al. (2018) haben sich vor Jahren auf den Weg gemacht, diese anspruchsvollen Kulturen herzustellen. Letztendlich hat Graziella Pellegrini eine Zulassung der Kulturtechnik erwirkt, was dazu führte, dass die Limbusstammzelltransplantate unter dem Markennamen Holoclar auch außerhalb von Studien nunmehr verfügbar sind. In einer Kooperation

des Zellkulturlabors Holostem in Modena sowie des italienischen Pharmaunternehmens Chiesi GmbH konnte eine Zulassung für das Verfahren mit der Indikation „Zustand nach schweren Augenverätzungen mit sekundärer Limbusstammzellinsuffizienz“ bei der Europäischen Arzneimittelbehörde (EMA) erwirkt werden.

Um die Transplantationen vorzunehmen, bedarf es einer Zulassung der entnehmenden Klinik im Rahmen des Herstellungsprozesses eines Arzneimittels. Diese besondere Konstruktion ist erforderlich, da der entnehmende Arzt zum Zeitpunkt der Biopsie des Limbus am gesunden Auge Teil des Herstellungsprozesses des Arzneimittels Holoclar wird. Um diese Genehmigung zu erhalten, sind einige Hürden zu nehmen: spezielle Trainings, Zulassung nach GMP, Genehmigung zur Hornhautentnahme vom Paul-Ehrlich-Institut und nicht zuletzt die Genehmigung der Regierungsbehörde (Regierungspräsident Köln). Nach Ablauf etwa eines Jahres lag im März 2018 eine Genehmigung in Köln-Merheim vor.

### Spezialklinik Köln-Merheim

Als Spezialklinik für verätzte Augenpatienten betreuen wir in Merheim seit über 14 Jahren mehr als 1.500 betroffener Patienten, davon etwa 200 schwerverätzte Patienten mit diversen typischen Problemen der Erkrankung des gesamten Auges in regelmäßigen Kontrollen (Schrage 2015). Damit war die Augenklinik Köln-Merheim als Zentrum für schwerstverätzte akute und langfristig behandelte Patienten für die Firma Chiesi ein interessanter Startpunkt, um genügend und regelmäßig Patienten für die Anwendung von Holoclar in seiner spezifischen Indikation zu rekrutieren. Aus diesen Patienten konnten wir von 2017 bis 2018 zunächst fünf Patienten identifizieren, bei denen eine homologe Limbusstammzell-expansion und -transplantation große Aussicht auf Erfolg hat. Aus der Studienlage zu Holoclar war bekannt, das möglichst „ruhige“ Augen mit einer Limbusstammzellinsuffizienz operiert werden sollten. Das ursprüngliche Trauma sollte mehr als ein Jahr zurückliegen, die Oberfläche sollte nicht mehr so „rot“ sein, die Lidinnen-seiten möglichst glatt und insbesondere die Lidkante ohne die typische Trichiasis oder Fehlstellungen.

Da die Kosten eines Holoclar-Stammzelltransplantates bei etwa 120.000 Euro liegen und dies in keiner DRG der Augenheilkunde enthalten ist, wurden die Krankenversicherungen der jeweiligen Patienten angefragt, ob eine Kostenübernahme über das stationäre DRG-Entgelt (wie bei einer Keratoplastik) hinaus, übernommen würde. Dies wurde von zwei gesetzlichen Krankenkassen genehmigt, ferner genehmigten drei Berufsgenossenschaften eine solche Operation.

### Patientenauswahl

Alle fünf Patienten hatten vor mehr als einem Jahr (von 10 bis 1 Jahr) eine schwere Verätzung mindestens eines Auges erlitten. Zwei Patienten hatten eine bilaterale Verätzung erlitten, wobei an dem

minder schwer verätzten Auge noch mehr als 2 Uhrzeiten Limbusstammzellen aufgrund einer Epithelregeneration vermutet wurden. Alle Augen waren in der Größenordnung von weniger als Meter-*visus* bezogen auf die Sehkraft. Alle Augen zeigten einen schweren Pannus, der die gesamte Hornhaut überdeckte. Alle Augen waren mit zentralen Epitheldefekten von wechselnder Größe instabil oder komplett konjunktivalisiert. Die einzelnen Fällen werden in der Reihenfolge der Operationen beschrieben:

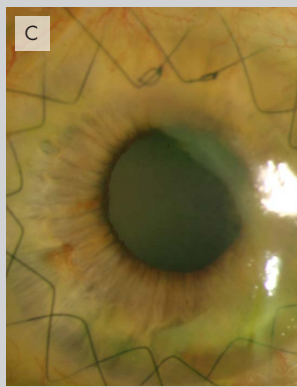
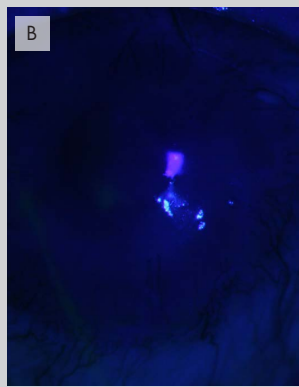
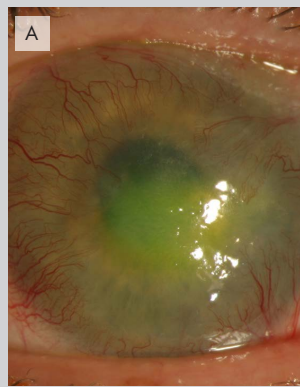- | Patient 1: Schwere einseitige Grad IV-Verätzung mit Natriumhypochlorid ein Jahr vor OP
- | Patient 2: Schwere einseitige Grad VI-Verätzung mit einer Natrium-Kali-Laugen-Lösung 18 Monate vor OP.
- | Patient 3: Beidseitige Grad III (RA)- und Grad IV (LA)-Verätzung mit Chromsäure 24 Monate vor OP
- | Patient 4: Einseitige Grad IV-Verätzung mit einem Bleichmittel zehn Jahre vor OP
- | Patient 5: Beidseitige Verätzung mit ungelöschtem Kalk zehn Jahre vor OP

Alle Augen waren mehrfach voroperiert, initial mit Tenonplastiken, Amnionplastik und mehrfachen Revisions-OPs an Hornhaut, Konjunktiva und Lidern. Bei allen Augen waren persistente Epitheldefekte vorhanden, die permanenter weicher Kontaktlinsen bedurften, mit Ausnahme von Patient 4, bei dem eine komplette ruhige stabile Konjunktivalisation der Hornhaut bestand.

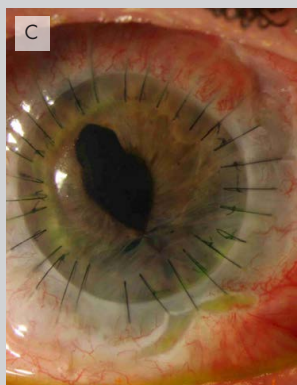
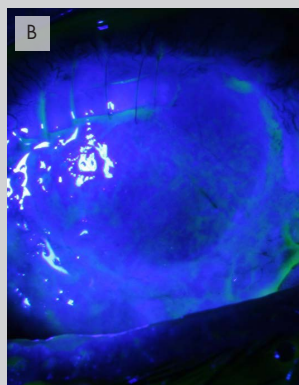
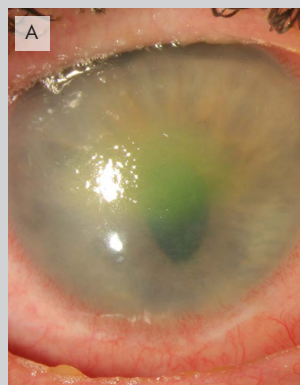
### Biopsie-Operation

Die Patienten wurden nach Vorliegen der Kostenübernahme bei Chiesi angemeldet und jeweils ein Termin für die Entnahmeoperation ausgemacht. Dies bedingte, dass Laborkapazität bei Chiesi vorlag und die Patienten dann auf verschiedene Infektionskrankheiten hin untersucht wurden. Mit Vorliegen der Ergebnisse der Bluttests, Einverständnis des Patienten, unter anderem auch zur Studienteilnahme an der seitens der EMA geforderten Beobachtungsstudie, wurden die Entnahmetermine geplant. Zum Termin kam die „Red Box“ für den Transport der Biopsie an. Die darin enthaltenen Kühlakkus mussten vorgekühlt werden und die Nährmedien für die Biopsie auf Temperatur gebracht werden.

Die eigentliche Biopsie am gesunden Auge oder an dem Auge, das noch Stammzellen hatte, wurde entweder in Narkose oder örtlicher Betäubung durchgeführt. Nach Nutzung unkonserverter Lokalanästhesie und abjodieren wurde nach sterilem Abdecken und Einsetzen des Lidsperrers mit einem tiefenkalibrierbarem Diamantmesser von 250 Mikrometer Schnitttiefe eine 4 x 5 mm Biopsie des Limbus entnommen, ein 4 mm limbusparalleler Schnitt in der Hornhaut knapp vor dem Randschlingennetz, danach zwei radiäre Schnitte in Richtung Konjunktiva. Mit einem kleinen Tellermes-



Patient 1: (A) Vor Holoclar. (B) Direkt nach Verbandentfernung nach Holoclar. (C) Acht Monate später nach DALK, Pannus von temporal wurde inzwischen entfernt, Visus 0.1 aufgrund einer dichten Katarakt.



Patient 2: (A) Vor Holoclar, zentrale Erosio-Trübung der Hornhaut. (B) Direkt nach Holoclar, bei der lamellären Keratektomie kam es zu einer Perforation (Nähte). (C) Nach durchgreifender Keratoplastik mit Visus 0.15.

ser wurde in der Tiefe des kornealen Schnittes nach peripher in die Sklera hinein präpariert und die Biopsie nach Entfernen der anhängenden Konjunktiva mit der Vannas-Schere entnommen. Bei den beidseitig verätzten Patienten wurde diese Biopsie an den Orten vermuteter Limbusstammzellen durchgeführt. Die Biopsien wurden nach Entnahme umgehend in das Nährmedium eingelegt. Die Bindehaut wurde neben dem Defekt mobilisiert und über dem Defekt mit einer verdeckten Naht zusammengezogen. Anschließend wurde eine Augensalbe mit Gentamycin und Dexamethason appliziert. Nach Probenbeschriftung und Verpackung wurden die Proben dann per Kurier an das Unternehmen nach Modena übersandt.

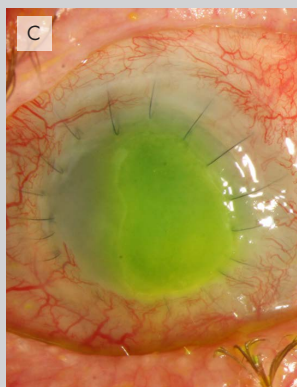
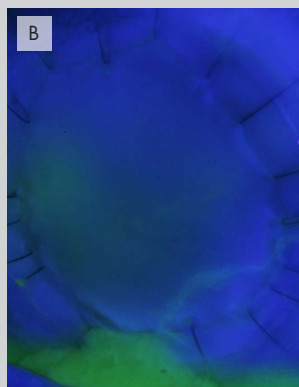
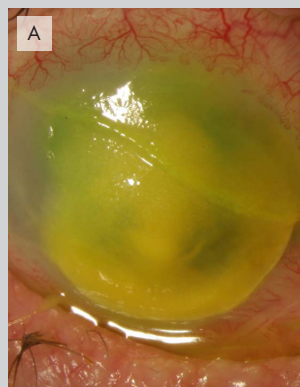
### Limbusstammzelltransplantat

Etwa vier Wochen nach Biopsie wurde seitens des Labors in Modena mitgeteilt, dass bei allen Patienten Stammzellen isoliert und angezüchtet werden konnten, so dass wir in die Planung der Rücktransplantation starten konnten. Diese wurde nun terminiert und alle fünf Patienten für eine Vollnarkose terminiert und vorbereitet. Mit Freigabe der Kultur war eine unbedingte Verpflichtung für OP-Team und Patient hergestellt, die Transplantation möglichst vorzunehmen, da innerhalb eines Intervalls von 72 Stunden die Transplantation erfolgt sein muss, ansonsten die Mühe und Investition vergebens gewesen wären. Alle fünf Fälle konnten in der geplan-

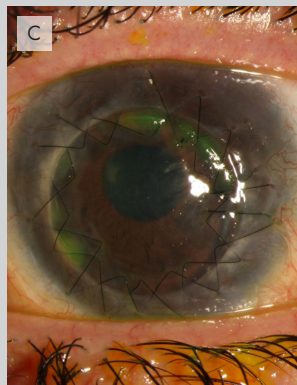
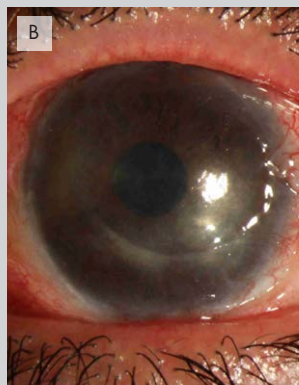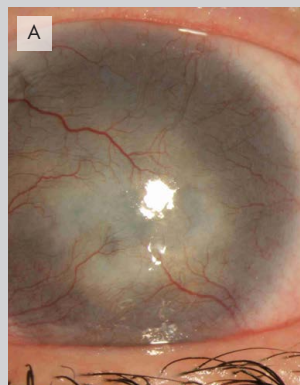ten Frist operiert werden. Nach den üblichen Vorbereitungen der verätzten Augen wurde der Pannus vom Auge abpräpariert und versucht, in dieser Schicht bis zum Limbus corneae vorzupräparieren, um dann die Konjunktiva in dieser Schicht zirkulär zu lösen. So konnte der korneosklerale Übergang im Bereich der Vogtschen Krypten freigelegt werden. Dies erschien während des Eingriffs als die beste Stelle, neue Limbusstammzellen zu platzieren. Dies konnte bei allen Patienten erreicht werden. Bei Patient 3 wurde im Rahmen der Biopsie das Biopsieauge einer Vorderabschnittsrevision unterworfen, da eine vollständig weiß getrübe Linse und eine Tendenz zur Hornhauteinschmelzung bestand. Die Versorgung mit Intraokularlinse und eine Keratoplastik mit Amnionplastik erfolgten zu diesem Zeitpunkt. Bei zwei Patienten (4 und 5) wurde eine lamelläre Keratektomie durchgeführt, um ein deutliches Aufklaren und damit eine Visusverbesserung zu erreichen. Bei allen Patienten konnte eine solche Präparation vorgenommen werden. Das Holoclar-Transplantat war zu diesem Zeitpunkt im Operationssaal und wurde nach Beendigung der Präparation steril angenommen und mittels eines Slides auf das Patientenauge verbracht.

Die Oberfläche des rötlichen Fibrinkuchens ist auf der Zellseite etwas rau. Diese Seite soll zur Orientierung nach oben zeigen. Bei allen Patienten konnte dies so verbracht werden. Das Implantat, das einen Durchmesser von zirka 15 mm hat, wurde zirkulär

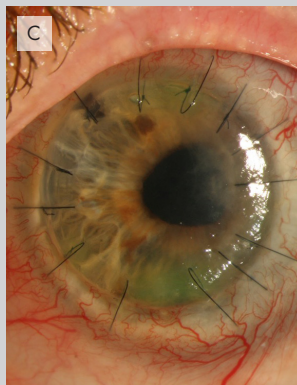
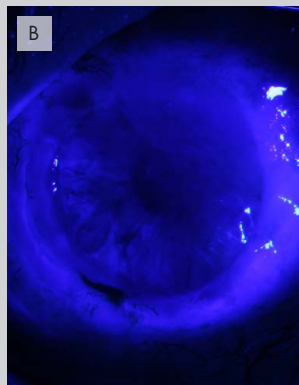
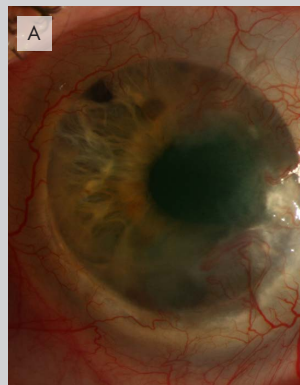




Patient 3: (A) Vor Holoclar. (B) Direkt nach Holoclar. (C) Fünf Monate später hat sich durch eine substarsale Narbe eine erneute Erosio gebildet. Das durchgeführte Hornhauttransplantat ist weitestgehend abgestoßen, Visus: Handbewegungen.



Patient 4: (A) Vor Holoclar. (B) Nach Holoclar und Entfernung des Pannus, Visus 0.32. (C) Zwei Wochen nach DALK Visus 0.32.



Patient 5: (A) Vor Holoclar. (B) Direkt nach Holoclar-Transplantation. (C) Nach Holoclar vor DALK bei tiefer stromaler Trübung, eine DALK erfolgte aktuell, Visus 0.32. Vier Wochen nach DALK Visus 0.16.

in der geöffneten Limbustasche atraumatisch platziert und dann die Konjunktiva über dem Transplantat mit resorbierbaren Nähten so vernäht, dass der Limbus corneae ungefähr wieder bedeckt war. Anschließend wurden die Lider mittels Steri-Strips zugeklebt. Eine lokale Therapie erfolgte nicht. Es wurden systemisch Steroid 100 mg Decortin H und Doxycyclin 200 mg für zwei Tage, dann 100 mg für weitere fünf Tage gegeben. In der postoperativen weiteren Versorgung wurde das Steroid systemisch reduziert und, da bei keinem Patient eine Infektion bestand, auch Doxycyclin abgesetzt. Alle Patienten erhielten lokal unkonservierte phosphatfreie Medikationen mit Steroiden und Tränenersatzstoffen auf Hyaluronsäurebasis. Eventuell scheuernde Fäden wurden entfernt.

### Ergebnisse im postoperativen Verlauf

Die Augen blieben für sieben Tage zugeklebt. Nach sieben Tagen wurde der Verband geöffnet. Bei allen Patienten fand sich zu diesem Zeitpunkt eine vollständige Epithelisierung der Hornhaut, die sie bis dahin nie erreicht hatten. Drei von den fünf Patienten zeigten im weiteren Verlauf eine Tendenz zu erneuten zentralen Epithelaufbrüchen, so dass weiche Kontaktlinsen appliziert wurden. Alle Patienten hatten eine deutliche Beruhigung der Augenoberfläche und transparentes Epithel.

**Patient 1:** Bei Patient 1 wurde zirka neun Monate nach der Limbusstammzelltransplantation eine DALK durchgeführt. Seither ist

die Augenoberfläche völlig stabil und klar. Aufgrund einer erheblichen Katarakt ist auf diesem Auge die Sehkraft derzeit nur 0.1. Wir wollen den Fadenzug abwarten, um dann gegebenenfalls während einer Kataraktoperation mit einer torischen Intraokularlinse eine optimale Korrektur zu erreichen. Eine vor kurzem aufgetretene erneute Pannusbildung wurde redressiert und das Hornhautepithel ist komplett stabil.

**Patient 2:** Bei Patient 2 wurde eine durchgreifende Keratoplastik durchgeführt, diese zeigte im Verlauf eine sehr stabile Hornhautoberfläche. Die Sehkraft ist stabil bei 0.125. In der Zwischenzeit hatte sich auch hier eine scharfe subtarsale Narbe erneut ausgebildet, die wir in naher Zukunft exzidieren werden.

**Patient 3:** Bei Patient 3 fand sich eine erneute scharfkantige subtarsale Narbe, die in der Folge exzidiert und mit Amnion versorgt wurde. Danach war die Augenoberfläche auf dem Auge stabil. Leider trübte sich das Transplantat dieses Auges wieder ein. Auch war auf dem Auge die beste Sehkraft direkt nach Transplantat nie besser als 1/30. Im OCT wurde eine submakuläre Narbe gefunden, die gegebenenfalls auf eine retinale Beteiligung im Rahmen der Chromsäure hinweist. Auffällig sind bei diesem Patienten auch bilaterale Veränderungen der Farbwahrnehmung mit Ausfall der Blauwahrnehmung.

**Patient 4:** Bei Patient 4 ist mit dem Holoclar-Transplantat eine stabile Situation mit einem stabilen Visus von 0.3 erreicht. Eine weitere Verbesserung erscheint mit einer DALK möglich, diese haben wir aber zunächst zurückgestellt, um den Heilungsprozess nicht zu kompromittieren.

**Patient 5:** Bei Patient 5 zeigte sich nach der Keratektomie eine sehr unebene, aber komplett epithelisierte Oberfläche, die mittels einer DALK aktuell versorgt werden konnte. Danach ist die Augenoberfläche komplett glatt und epithelisiert. Der Visus unmittelbar nach der DALK-OP war 0.16 cc.

### Zusammenfassung und Fazit

Holoclar ist für Patienten mit einer persistenten Limbusstammzellinsuffizienz nach Verätzung eine Möglichkeit, das korneale Epithel wiederherzustellen. Zunächst ist es „nur“ Epithel, allerdings mit einer erheblichen Regenerationskapazität, die dann insbesondere nach Transplantationen auf einer glatten Bowmann wieder Halt, Stabilität und Transparenz herstellt. Das operative Vorgehen ist aufwändig und bedarf einer sorgfältigen Vorbereitung. Im Verlauf der Vorgehensweisen sind individuelle Schritte einzuplanen. Besonders Augenmerk richten wir seither auf die vorbereitenden Schritte

wie die sorgfältige Inspektion des Tarsus als Ursache vielfältiger Komplikationen an der Hornhaut. Die Tatsache, dass auch bei Patienten mit bilateraler Verätzung noch Gewebstücke von Limbus anhand des klinischen Bildes identifiziert und expandiert werden konnten, ist erfreulich. Ebenso an dieser Patientenserie, dass bei allen Patienten Limbusstammzellen in der ersten Biopsie gefunden wurden.

Im Verlauf der Eingriffe nach der Limbusstammzelltherapie ist es wesentlich, schrittweise die erneut auftretenden Komplikationen der Verätzungen wie Narben, Distichiasis, Symbblephara anzugehen, um im Verlauf eine sehkräftrehabilitierende lamelläre oder durchgreifende Hornhauttransplantation erfolgreich durchführen zu können. Aktuell und etwa ein Jahr nach der ersten Limbusstammzelltransplantation finden wir in der Summe vier gut rehabilitierte Patienten mit guter Aussicht auf eine zufriedenstellende Sehkraftentwicklung über Visus von 0.5 (dezimal) und einen Patienten mit zwar weitestgehend geheilter Augenoberfläche, aber ohne Visusprognose. Dies entspricht den Ergebnissen, die Rama et al. (2017) seinerzeit vorgelegt haben. Bei der Frage nach einer Finanzierung eines so aufwändigen Verfahrens bleibt derzeit nur die Einzelantragsstellung, da das Verfahren in den NUB (neue Untersuchungs- und Behandlungsmethoden) als 4 klassifiziert wurde, mit noch nicht ausreichender Evidenz. Damit hat das InEK die Daten, die der EMA für die Zulassung ausreichen, nicht als valide genug angesehen, um eine Erstattungsempfehlung für dieses neue Verfahren zu geben.

Für die Augenklinik Köln-Merheim ist diese Methode ein großer Schritt in die Richtung einer möglichen Rehabilitation von schwerstverätzten Augen, solange ein kleines Stück funktionierender Limbus identifiziert werden kann. Wir haben den Eindruck, dass der Schritt der Wiederherstellung von Hornhautepithel entscheidend für den Fortbestand und die Rehabilitation dieser Augen ist. Die anderen Komplikationen der Verätzung und der nachfolgenden Therapie wie Glaukom, Katarakt, Narbenbildung und Netzhautaffektionen müssen soweit möglich Schritt für Schritt abgearbeitet werden. Dem Patienten muss mitgeteilt werden, dass diese Operation nur ein weiterer, aber entscheidender Schritt auf dem Weg zur visuellen und kosmetischen Rehabilitation ist. Mit Holoclar ist jetzt eine entscheidende Lücke in der Therapie der Verätzung, die Regeneration des Hornhautepithels, geschlossen, welche bislang die langfristige visuelle Rehabilitation nach Verätzung regelhaft verhindert hat.

Literatur auf Anfrage in der Redaktion und per AUGENSPIEGEL-App direkt abrufbar.

---

Prof. Dr. Dr. h.c. Norbert Schrage

Chefarzt Augenklinik Köln-Merheim

E-Mail: schragen@kliniken-koeln.de